·论 著·

鞍旁颈内动脉狭窄在侵袭性垂体瘤与侵袭性脑膜瘤中的鉴别价值

张 竹，龚军伟，文 明，张力强

重庆医科大学附属第一医院放射科，重庆 400016

通信作者：文 明 电话：023-89011725，电子邮件：13883669699@163.com

摘要：目的 评估鞍旁颈内动脉狭窄在侵袭性垂体瘤与侵袭性脑膜瘤中的鉴别价值。**方法** 回顾性分析2012年1月至2016年12月在重庆医科大学附属第一医院神经外科确诊的28例侵袭性垂体瘤及15例侵袭性脑膜瘤患者的影像学资料，总结常见的影像学特征；测量计算机体层摄影血管成像（CTA）图像上被包绕颈内动脉最狭窄处的直径（$D_{stenosis}$）、面积（$A_{stenosis}$），计算狭窄分数（$\%_{stenosis}$）；采用受试者工作特征曲线（ROC）分析各项测量指标的诊断效度。**结果** 侵袭性垂体瘤患者的中位Ki-67为3%（2%～5%），明显高于侵袭性脑膜瘤的1%（1%～2%）（$Z=-3.983$，$P=0.000$）；两组患者的肿瘤质地差异有统计学意义（$P=0.001$）。MRI结果显示，侵袭性垂体瘤直径平均为（39.63±13.15）mm，侵袭性脑膜瘤为（37.09±16.13）mm，差异无统计学意义（$t=0.518$，$P=0.607$）；两组患者在肿瘤形状（$P=0.010$）、T1WI（$P=0.000$）、信号均匀性（$P=0.000$）、强化程度（$P=0.000$）、与正常垂体分界（$P=0.001$）、脑膜尾征（$P=0.000$）及颅骨改变（$P=0.001$）等方面差异均有统计学意义。ROC曲线分析结果显示，$D_{stenosis}$的AUC为0.725，$P=0.006$，界值为3.45 mm，灵敏度为62.50%，特异度为76.47%；$A_{stenosis}$的AUC为0.737，$P=0.003$，界值为11.00 mm^2，灵敏度为75.00%，特异度为64.71%；$\%_{stenosis}$的AUC为0.711，$P=0.013$，界值为0.306，灵敏度为43.75%，特异度为97.06%。**结论** 除常见的影像学特征外，鞍旁颈内动脉狭窄可作为侵袭性垂体瘤及侵袭性脑膜瘤的重要鉴别手段，被包绕颈内动脉的$D_{stenosis}$、$A_{stenosis}$及$\%_{stenosis}$ 3项指标具有一定的诊断效度。

关键词：脑膜瘤；垂体瘤；颈内动脉狭窄；侵袭性

中图分类号：R445 **文献标志码：**A **文章编号：**1000-503X(2018)01-0052-07

DOI：10.3881/j.issn.1000-503X.2018.01.008

Value of Internal Carotid Artery Stenosis in the Differential Diagnosis between Invasive Pituitary Adenoma and Invasive Meningioma

ZHANG Zhu，GONG Junwei，WEN Ming，ZHANG Liqiang

Department of Radiology，the First Affiliated Hospital of Chongqing Medical University，Chongqing 400016，China

Corresponding author：WEN Ming Tel：023-89011725，E-mail：13883669699@163.com

ABSTRACT：Objective To assess the value of internal carotid artery stenosis in differentiating invasive pituitary adenoma（IPA）from invasive meningiomas（IM）. **Methods** The clinical and imaging data of 28 IPA patients and 15 IM patients who were treated in our center from January 2012 to December 2016 were retrospectively analyzed. The magnetic resonance imaging（MRI）features were analyzed. The narrowest diameter

基金项目：国家临床重点专科建设资助项目（2013-544）Supported by the National Clinical Key Subject Construction Project of China（2013-544）

($D_{stenosis}$) and area ($A_{stenosis}$) of internal carotid artery around the tumor were measured by computed tomography angiography (CTA), followed by the calculation of the stenosis score ($\%_{stenosis}$). The diagnostic validity of the measured indicators were calculated by receiver operating characteristic (ROC) curve. **Results** The median Ki-67 was 3% (2%-5%) in IPA group, which was significantly higher than that in IM group (1%, 1%-2%) ($Z = -3.983$, $P = 0.000$). The tumor texture showed significant differences between these two groups ($P = 0.001$). While there was no significant difference in the average diameter [(39.63 ± 13.15) mm in IPA group *vs*. (37.09 ± 16.13) mm in IM group ($t = 0.518$, $P = 0.607$)], the shape ($P = 0.010$), T1WI ($P = 0.001$), signal ($P = 0.000$), post-gadolinium enhancement ($P = 0.000$), separation from normal pituitary ($P = 0.001$), dural tail sign ($P = 0.000$), and skull ($P = 0.001$) showed significant differences. ROC analysis showed that the AUC of $D_{stenosis}$ was 0.725 ($P = 0.006$), the cut-off was 3.45 mm, the sensitivity was 62.50%, and the specificity was 76.47%; the AUC of $A_{stenosis}$ was 0.737 ($P = 0.003$), the cut-off level was 11.00 mm^2, the sensitivity was 75.00%, and the specificity was 64.71%; finally, the AUC of $\%_{stenosis}$ was 0.711 ($P = 0.013$), the cut-off level was 0.306, the sensitivity was 43.75%, and the specificity was 97.06%. **Conclusions** In addition to the common imaging features, the internal carotid artery stenosis is a valuable tool for differentiating IPA from IM. Three indicators including $D_{stenosis}$, $A_{stenosis}$, and $\%_{stenosis}$ have moderate diagnostic validity.

Key words: meningioma; pituitary adenoma; internal carotid artery; invasion

Acta Acad Med Sin, 2018,40(1):52 – 58

侵袭性垂体瘤的生物活性介于非侵润性大腺瘤与垂体癌之间，侵袭性脑膜瘤不仅囊括了所有类型的不典型性脑膜瘤，也包含一些良性脑膜瘤[1-2]，两种肿瘤的治疗方式及临床预后存在差异，故术前的准确诊断十分必要。以往影像上通常从病变部位、强化方式、是否存在脑膜尾征等征象对二者加以鉴别，但这些征象间存在重叠，诊断准确率不高[3-4]。本研究拟通过比较肿瘤包绕鞍旁颈内动脉致其的狭窄程度，得出一个较为准确的判断界值，期望为两者的术前鉴别诊断提供一个可靠的指标。

资料和方法

资料来源 2012 年 1 月至 2016 年 12 月在重庆医科大学附属第一医院神经外科确诊的 28 例侵袭性垂体瘤（其中 14 例为临床确诊的催乳素瘤）及 15 例侵袭性脑膜瘤患者，所有患者均有头痛、视物模糊、视野缺损、视力下降等临床症状。纳入标准：（1）行头颈部计算机体层摄影血管成像（computed tomography angiography，CTA）扫描。（2）手术记录或影像学检查证实肿瘤完全包绕鞍旁颈内动脉。排除标准：（1）CTA 图像显示颈内动脉颅内段血栓；（2）CTA 增强序列显示肿块包绕的 C4 ~ C6 段有软斑或钙化；（3）CTA 血管显影欠佳。本研究经重庆医科大学附属第一医院伦理委员会审查，所有患者均豁免知情同意。

MRI 检查 采用 GE Signa HDxt 3.0T MRI 扫描仪，标准头颅线圈。先常规行矢状位平扫 T1WI（TR/TE 460 ms/15 ms），FOV：24 cm × 24 cm，层厚 2.5 mm，间距 0.5，矩阵 320 × 192；冠状位平扫 T1WI（TR/TE 420 ms/14 ms），FOV：24 cm × 24 cm，层厚 2.5 mm，间距 0.5 mm，矩阵 320 × 192；冠状位 SE T2WI（TR/TE 2000 ms/130 ms）扫描，层厚 2.5 mm，间距 0.5 mm，矩阵 320 × 256。随后，所有患者均做增强检查：注射8 ml Gd-DTPA 后行冠状位 T1W1 动态增强扫描，扫描共 7 期，每期 17 s，扫描参数：冠状位 TR/TE 300 ms/18 ms，FOV：24 cm × 24 cm，层厚 2.5 mm，间距 0.5 mm。

CTA 扫描 采用 GE Discovery CT750 HD 机器，运用同步扫描技术，先行头颈部平扫，再行 CTA 容积扫描显示脑内血管，扫描范围从主动脉弓至颅顶。扫描参数如下：平扫管电压 100 kV，增强为 120 kV，采用自动管电流调制（automatic tube current modulation，ATCM）技术，球管转速 0.4 s/r，螺距 0.984，FOV：22 ~ 25 cm，层厚 5 mm，重建层厚 0.625 mm，重建间隔 0.6 mm。增强扫描使用双筒高压注射器，先用 4 ml 造影剂、20 ml 生理盐水做 Test-bolus，自动计算血管强化的时间—密度曲线，通过达峰时间确定增强扫描

的开始时间，随后通过肘静脉团注射非离子型碘对比剂优维显（碘普罗胺注射液，拜耳医药）(370 mg/ml) 共 55 ~ 60 ml，生理盐水 50 ml，注射速度 4 ml/s。

图像数据处理及测量方法

MRI 图像：在 PACS 工作站中测量并记录肿瘤大小、形态、边界、信号改变、强化方式，以及正常垂体是否显示、伴随征象如脑膜尾征、颅骨破坏吸收等。

CTA：将 CTA 血管重建图像传至 GE AW 4.5 后处理工作站，采用容积显示（volume rendering，VR）、最大密度投影（maximum intensity projection，MIP）及多层面重建（multiplanar reformation，MPR）确定肿瘤与血管位置关系，血管分析技术准确显示颈内动脉 C1 ~ C7 段，在软件中自动测量被包绕动脉最狭窄处直径（$D_{stenosis}$）、面积（$A_{stenosis}$）及正常血管直径（D_{normal}），计算狭窄分数$\%_{stenosis}$［$\%_{stenosis} = (1 - D_{stenosis})/D_{normal} \times 100\%$］。测量标准：颈内动脉颅内段分为 C3 ~ C7 段，由于 Samuels 等[5]提出 C7 段血管变异较大，故本研究着眼于 C3 ~ C6 段，$D_{stenosis}$和 $A_{stenosis}$取该段肿瘤包绕致血管最窄处，鉴于测量实际情况，拟定 C3 段起始于破裂孔，C6 段止于眼动脉分支；考虑到 C2 段颈动脉管颅骨遮挡所致的测量误差，本研究将 D_{normal}取 C2 段起始处向下连续 5 个层面求平均值。

MRI 及 CTA 图像观察均由两名本院高年资放射科医师完成，若计算出的狭窄分数相差大于 10%，经协商后得出最终测量值。

统计学处理 采用 SPSS 23.0 统计软件，肿瘤长径以均数±标准差表示，Ki-67 水平以中位数±四分位距来表示；影像学特征及质地方面差异的比较采用 Fisher 确切概率检测。采用 MedCalc[6]医学统计软件，计算受试者工作特征曲线（receiver operating characteristic curve，ROC）曲线下面积（area under curve，AUC），分析 $D_{stenosis}$、$A_{stenosis}$、$\%_{stenosis}$及 D_{normal}等指标在两组鉴别诊断中的价值；选取 Youden 指数（敏感度 + 特异度 − 1）最大值作为诊断标准，得出相应灵敏度、特异度及诊断界值。$P < 0.05$ 为差异有统计学意义。

结　　果

一般情况 28 例侵袭性垂体瘤患者中，男 13 例，女 15 例，中位年龄 46 岁（13 ~ 77 岁）；其中 14 例为临床确诊的催乳素瘤，3 例为泌乳素瘤，3 例为生长激素瘤、1 例为促肾上腺皮质激素瘤，7 例为无功能性腺瘤。15 例侵袭性脑膜瘤患者中，男 12 例，女 3 例，中位年龄 48 岁（28 ~ 70 岁）；10 例为上皮型脑膜瘤，3 例为纤维型脑膜瘤，1 例为过渡型脑膜瘤，1 例为血管瘤型脑膜瘤。侵袭性垂体瘤患者的中位 Ki-67为 3%（2% ~ 5%），明显高于侵袭性脑膜瘤的 1%（1% ~ 2%）（$Z = -3.983$，$P = 0.000$）；两组患者肿瘤的质地差异也有统计学意义（$P = 0.001$）（表 1，图 1、2）。

侵袭性垂体瘤和侵袭性脑膜瘤患者 MRI 特征的比较 MRI 结果显示，侵袭性垂体瘤直径平均为（39.63 ± 13.15）mm，侵袭性脑膜瘤的直径平均为（37.09 ± 16.13）mm，差异无统计学意义（$t = 0.518$，$P = 0.607$）。两组患者在肿瘤形状（$P = 0.010$）、T1WI（$P = 0.000$）、信号均匀性（$P = 0.000$）、强化程度（$P = 0.000$）、与正常垂体分界（$P = 0.001$）、脑膜尾征（$P = 0.000$）及颅骨改变（$P = 0.001$）等方面差异均具有统计学意义（表 1，图 1、2）。

侵袭性垂体瘤和侵袭性脑膜瘤致血管狭窄 ROC 曲线分析 ROC 曲线分析结果显示，$D_{stenosis}$的 AUC 为 0.725，$P = 0.006$，界值为 3.45 mm，灵敏度为 62.50%，特异度为 76.47%；$A_{stenosis}$的 AUC 为 0.737，$P = 0.003$，界值为 11.00 mm^2，灵敏度为 75.00%，特异度为 64.71%；$\%_{stenosis}$的 AUC 为 0.711，$P = 0.013$，界值为 0.306，灵敏度为 43.75%，特异度为 97.06%。D_{normal}的 AUC 为 0.617，$P = 0.21$，界值为 4.41 mm，灵敏度为 50.00%，特异度为 84.37%（图 1 ~ 3，表 2）。

讨　　论

以往通过典型临床表现结合内分泌实验室检查（催乳素、生长激素等）与鞍区影像学检查，可以对功能性腺瘤做出诊断[7]。本研究结果显示，常见的影像学征象如肿瘤的形态、信号、强化程度、与正常垂体的关系、脑膜尾征、颅骨改变等在侵袭性垂体瘤和侵袭性脑膜瘤患者间存在显著差异，可以作为两种肿瘤的鉴别诊断依据。然而 Barrera 等[3]研究认为，鞍区脑膜瘤与无功能性垂体瘤表现相似，影像学及临床特异性不高。蔡汉寿等[8]在研究鞍旁富血供肿瘤时发现，当两种肿瘤向海绵窦侵袭性生长并包绕鞍旁颈内动脉时，脑膜瘤多造成血管狭窄，而垂体瘤未造成血管狭窄，但他们并未对此做出进一步探讨。本研究则比较了肿瘤包绕鞍旁颈内动脉致其的狭窄程度，以期得到较为准确的判断界值，为两者的术前鉴别诊断提

表 1 两组患者影像学特征及术中表现的比较

Table 1 Comparisons of imaging features and intraoperative findings between two groups

分组 Group	形状 Shape			边界 Margin		T1W1		
	椭圆形 Elliptic	分叶状 Lobular	梨形 Pear-shaped	清楚 Clear	不清楚 Unclear	稍低信号 Slight low signal intensity	等信号 Isointensity	稍高信号 Slightly high signal intensity
侵袭性垂体瘤（$n=28$）Invasive pituitary adenoma	13	1	13	22	5	4	22	1
侵袭性脑膜瘤（$n=15$）Invasive meningioma	5	5	2	9	3	0	4	8
P	0.010			0.680		0.000		

分组 Group	T2W1			信号 Signal		与正常垂体分界 Separation from normal pituitary		
	稍低信号 Slight low signal intensity	等信号 Isointensity	稍高信号 Slightly high signal intensity	均匀 Homogeneous	不均匀 Heterogeneous	清楚 Clear	欠清 Not clear	未见垂体 No
侵袭性垂体瘤（$n=28$）Invasive pituitary adenoma	4	1	22	0	27	0	14	13
侵袭性脑膜瘤（$n=15$）Invasive meningioma	0	0	12	11	1	5	2	5
P	0.506			0.000		0.001		

分组 Group	强化方式 Post-gadolinium enhancement		脑膜尾征 Dural tail sign		颅骨 Skull		质地 Texture	
	轻度 Slightly	明显 Obviously	有 Yes	无 No	侵犯 Invasion	未侵犯 No invasion	软 Soft	韧 Tough
侵袭性垂体瘤（$n=28$）Invasive pituitary adenoma	25	2	2	25	18	9	12	3
侵袭性脑膜瘤（$n=15$）Invasive meningioma	1	11	10	2	1	11	3	12
P	0.000		0.000		0.001		0.001	

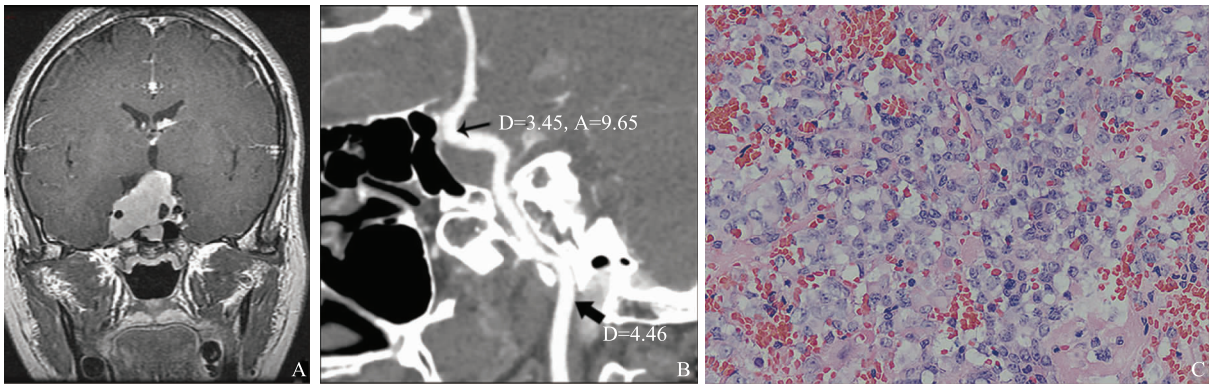

A. T1WI 增强冠状位，显示肿瘤完全包绕右侧颈内动脉海绵窦段；B. CTA 处理后颈内动脉图片，细箭头表示 C3～C6 段肿瘤包绕颈内动脉最狭窄处的平均直径及面积，粗箭头表示 C2 段以下 5 个层面的平均直径；C. 病理图片，诊断为生长激素腺瘤（HE，×40）

A. the tumor completely wrapped around the right side of the cavernous segment of internal carotid artery on coronal contrast-enhanced T1WI；B. the internal carotid artery after processing in CTA，the thin arrow indicates the average diameter and area of the C3-C6 sections of the tumor that wrapped around the narrowest section of the internal carotid artery，and the thick arrow indicates the mean diameter of the 5 layers below the C2 segment；C. pathologically confirmed growth hormone adenoma（HE，×40）

图 1 患者，女，27 岁，侵袭性垂体瘤

Fig 1 A 27-year-old female patient with invasive pituitary adenomas

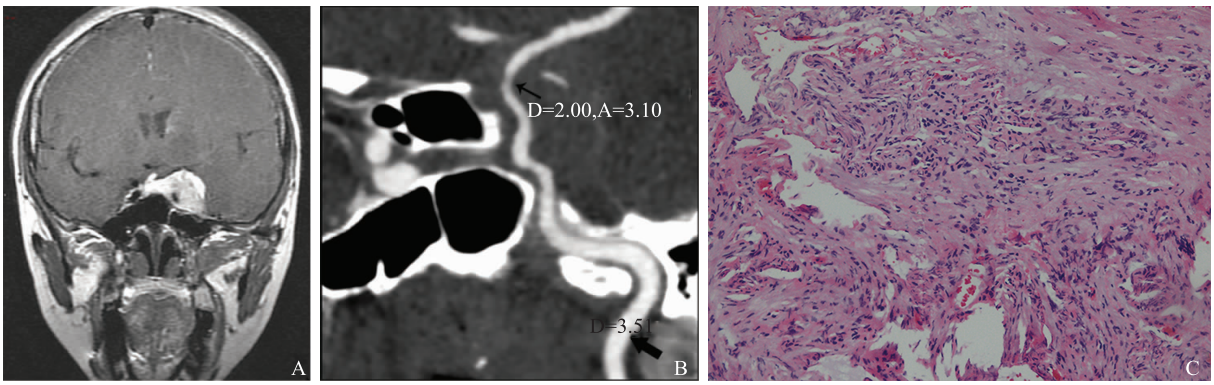

A. T1WI 增强冠状位图片，显示肿瘤完全包绕左侧颈内动脉海绵窦段；B. CTA 处理后颈内动脉图片，细箭头为 C3～C6 段肿瘤包绕颈内动脉最狭窄处的平均直径及面积，粗箭头为 C2 段下 5 个层面的平均直径；C. 病理组织图片，脑膜瘤亚型纤维型（HE，×40）

A. the tumor completely wrapped around the left side of the cavernous segment of internal carotid artery on coronal contrast-enhanced T1WI；B. the internal carotid artery after processing in CTA，the thin arrow indicates the average diameter and area of the C3-C6 sections of the tumor that wrapped around the narrowest section of the internal carotid artery，and the thick arrow indicates the mean diameter of the 5 layers below the C2 segment；C. pathologically confirmed meningioma，fibrous type（HE，×40）

图 2 患者，女，41 岁，侵袭性脑膜瘤（WHO Ⅰ）

Fig 2 A 41-year-old female patient with invasive meningoma（WHO Ⅰ）

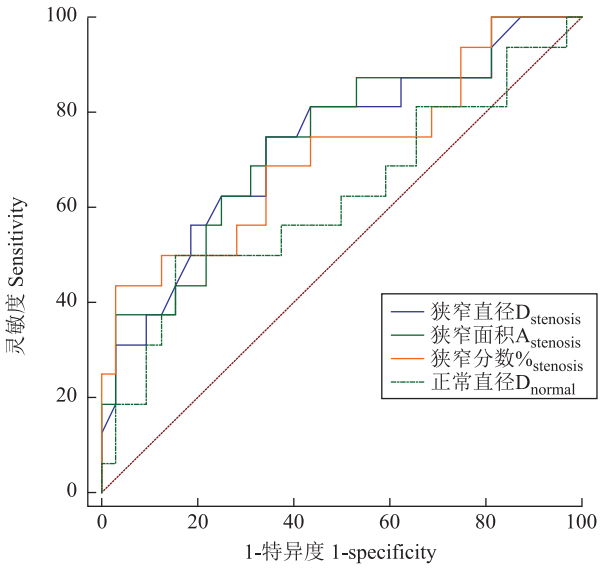

图 3 侵袭性垂体瘤及侵袭性脑膜瘤受试者工作特征曲线图

Fig 3 Receiver operating characteristic curves of invasive pituitary adenomas and invasive meningiomas

供一个可靠的指标。结果显示，两种肿瘤所致的血管狭窄差异有显著性，侵袭性脑膜瘤更易造成血管狭窄。当 $D_{stenosis} \leqslant 3.45$ mm、$A_{stenosis} \leqslant 11.00$ mm^2、$\%_{stenosis} > 0.306$ 时，诊断侵袭性脑膜瘤的可能性大。

本组资料中，两种肿瘤的质地存在显著差异，侵袭性垂体瘤质地偏软，而侵袭性脑膜瘤质地偏韧，推测可能与肿瘤的组织来源有关。此外，侵袭性脑膜瘤容易造成血管狭窄，而垂体瘤不易造成血管狭窄，估计肿瘤的质地越韧，越易造成鞍旁颈内动脉狭窄。YAO 等[9]研究发现，脑膜瘤质地与 MRI T2 信号高低及病理亚型有关，其中血管瘤型与上皮型 T2WI 信号偏高，质地较软；纤维型 T2WI 信号偏低，质地较韧。本研究中有 3 例为纤维型，其对应的狭窄程度高，狭窄分数均大于 0.35，最高可达 0.53，血管瘤型及上皮型狭窄程度较之偏低，与上述推测相符。

有研究显示，肿瘤的侵袭性与其级别呈正相关。垂体瘤被视为 WHO Ⅰ级肿瘤，脑膜瘤可因组织病理不

表 2 侵袭性垂体瘤及侵袭性脑膜瘤的 ROC 曲线分析

Table 2 ROC curve analysis of invasive pituitary adenomas and invasive meningiomas

变量 Variables	AUC	界值 Cut-off level	灵敏度 Sensitivity	特异度 Specificity	95% *CI*	*Z*	*P*
$D_{stenosis}$	0.725	3.45 mm	62.50%	76.47%	0.565-0.885	2.755	0.006
$A_{stenosis}$	0.737	11.00 mm^2	75.00%	64.71%	0.581-0.893	2.982	0.003
$\%_{stenosis}$	0.711	0.306	43.75%	97.06%	0.545-0.878	2.484	0.013
D_{normal}	0.617	4.41 mm	50.00%	84.37%	0.433-0.802	1.245	0.213

$D_{stenosis}$：狭窄直径；$A_{stenosis}$：狭窄面积；$\%_{stenosis}$：狭窄分数；D_{normal}：正常直径；AUC：曲线下面积

$D_{stenosis}$：the narrowest diameter；$A_{stenosis}$：the narrowest area；$\%_{stenosis}$：stenosis score；D_{normal}：normal diameter；AUC：area under curve

同分为WHO Ⅰ、Ⅱ、Ⅲ级，而本研究中纳入的肿瘤均为WHO Ⅰ级，无法从级别上对二者进行直观的判断。Di Ieva 等[10]研究发现，有9种不同组织病理类型的垂体瘤具有侵袭性，本研究纳入的垂体瘤多数符合上述病理类型，但均未发现肿瘤致血管狭窄的征象，故暂不考虑不同病理类型引起血管狭窄的可能。有文献报道同级别不同亚型的脑膜瘤其侵袭性也不相同[2]。脑膜瘤中上皮型侵袭性最高，纤维型较低，本研究中并未发现此特点。除了关注级别及分型外，免疫学指标Ki-67、P53对肿瘤侵袭性也有重要意义[10-11]。Ki-67为增殖期细胞标志物，对脑膜瘤肿瘤复发及侵袭性有高表达的特点，当Ki-67≥3%时，垂体瘤的不典型性及侵袭性更为明显。而在本研究中，侵袭性脑膜瘤Ki-67中位数为1+%，四分间距为1+%~2+%；侵袭性垂体瘤中Ki-67中位数为3+%，四分间距为2+%~5+%，与之不符。本研究中，同种肿瘤狭窄程度并不随Ki-67增高而增高，推测Ki-67升高与降低可能与肿瘤体积、肿瘤分级有相关性[12]，而对造成血管狭窄可能无相关性。

肿瘤复发是预后差、侵袭性强的临床表现。本研究在随访中，43例肿瘤中有3例复发，其中2例为侵袭性脑膜瘤，1例为侵袭性垂体瘤，前者致鞍旁颈内动脉明显狭窄，狭窄分数可达0.4，而后者未见明显血管狭窄改变。

本研究结果显示，各项狭窄指标ROC的AUC刚刚大于0.7（诊断效度中等），提示鞍旁颈内动脉狭窄可作为鉴别两种肿瘤的参考。当肿瘤累及单侧颈内动脉时，MRI T2WI及T1WI+C冠状位上可以与对侧比较，若病变侧明显狭窄，提示脑膜瘤可能性大。当累计双侧时，可以通过界值进行判断。本研究中$D_{stenosis}$界值为3.45 mm，$A_{stenosis}$界值为11.00 mm^2，$\%_{stenosis}$为0.306时，其敏感度、特异度及约登指数相对理想，$D_{stenosis}$、$A_{stenosis}$越小，$\%_{stenosis}$界值越大，灵敏度越高，侵袭性脑膜瘤的可能性越大。相反特异性越高，侵袭性垂体瘤的可能性越大。

笔者在收集数据时发现，侵袭性垂体瘤及侵袭性脑膜瘤的病例虽多，但满足两种侵袭性肿瘤完全包绕颈内动脉的样本数较少，同时纳入的患者多为中年人群，但年龄跨度较大，无法避免老年人颅内动脉硬化引起狭窄的可能性。ROC曲线分析时，各测量指标的曲线下面积刚刚大于0.7，诊断效度中等，在鉴别两种肿瘤时，应注重与其他影像学表现的鉴别。鉴于磁共振血管成像对血管狭窄测量的准确性低、对病变范围估计差、对重度血管狭窄和闭塞区别困难[13]，以及术前运用较少等因素，本研究仅采用CTA进行鞍旁颈内动脉狭窄的测量。

综上，侵袭性脑膜瘤在鞍区完全包绕血管狭窄程度高于侵袭性垂体瘤。血管狭窄可以作为鉴别这两种肿瘤的征象，原因可能与肿瘤的质地有关，与肿瘤的侵袭性可能无关。

参 考 文 献

[1] Hirohata T, Ishii Y, Matsuno A. Treatment of pituitary carcinomas and atypical pituitary adenomas: a review [J]. Neurol Med Chir (Tokyo), 2014, 54(12): 966-973. DOI: 10.2176/nmc.ra.2014-0178.

[2] 王晓雷，崔华，王勇，等. 脑膜瘤组织病理异型性与其侵袭行为的关系[J]. 中国临床神经外科杂志，2012，17(7): 405-408. DOI: 10.3969/j.issn.1009-153X.2012.07.008

[3] Barrera JR, Carpio EJ, Pena CM. Giant sellar meningioma mimicking pituitary macroadenoma [J]. BMJ Case Rep, 2012. DOI:10.1136/bcr-2012-006703.

[4] Kwancharoen R, Blitz AM, Tavares F, et al. Clinical features of sellar and suprasellar meningiomas [J]. Pituitary, 2014, 17(4):342-348. DOI:10.1007/s11102-013-0507-z.

[5] Samuels OB, Joseph GJ, Lynn MJ, et al. A standardized method for measuring intracranial arterial stenosis [J]. AJNR Am J Neuroradiol, 2000, 21(4):643-646.

[6] Stephan C, Wesseling S, Schink T, et al. Comparison of eight computer programs for receiver-operating characteristic analysis [J]. Clin Chem, 2003, 49(3):433-439. DOI:10.1373/49.3.433.

[7] 中国垂体腺瘤协会组. 中国垂体催乳素腺瘤诊治共识(2014版) [J]. 中华医学杂志，2014，94(31):2406-2411. DOI:10.3760/cma.j.issn.0376-2491.2014.31.004.

[8] 蔡汉寿，向子云，周洁，等. 鞍旁富血液供应实性肿块的MRI诊断[J]. 生物医学工程与临床，2015，19(6): 599-602. DOI:10.13339/j.cnki.sglc.20151111.012.

[9] Yao A, Pain M, Balchandani P, et al. Can MRI predict meningioma consistency: a correlation with tumor pathology and systematic review [J]. Neurosurg Rev, 2016. DOI:10.1007/s10143-016-0801-0.

[10] Di Ieva A, Rotondo F, Syro LV, et al. Aggressive pituitary adenomas-diagnosis and emerging treatments [J]. Nat Rev Endocrinol, 2014, 10(7):423-435. DOI:10.1038/nrendo.2014.64.

[11] 张浩宇，李达，郝淑煜，等．侵袭性脑膜瘤的分子生物学研究进展[J]．国际神经病学神经外科学杂志，2013，40（3）：248-251. DOI：10.16636/j.cnki.jinn.2013.03.018.

[12] Pavelin S，Becic K，Forempoher G，et al. Expression of ki-67 and p53 in meningiomas [J]. Neoplasma，2013，60（5）：480-485. DOI:10.4149/neo_2013_062.

[13] Netuka D，Belšán T，Broulíková K，et al. Detection of carotid artery stenosis using histological specimens：a comparison of CT angiography，magnetic resonance angiography，digital subtraction angiography and Doppler ultrasonography [J]. Acta Neurochirurgica，2016，158（8）：1505-1514. DOI:10.1007/s00701-016-2842-0.

（收稿日期：2017-04-05）